Aus der k. Universitäts-Kinder-Poliklinik zu München.
(Professor: Dr. C. Seitz.)

Ueber Ileus im Kindesalter.

Inaugural-Dissertation

zur

Erlangung der Doktorwürde

in der

gesamten Medizin

verfasst und einer

Hohen medizinischen Fakultät

der

Kgl. Bayer. Ludwig-Maximilians-Universität zu München

vorgelegt von

Ludwig Ferdinand Hügel,
approb. Arzt aus München.

München, 1902.
Kgl. Hof- und Universitäts-Buchdruckerei von Dr. C. Wolf & Sohn.

Aus der k. Universitäts-Kinder-Poliklinik zu München.
(Professor: Dr. C. Seitz.)

Ueber Ileus im Kindesalter.

Inaugural-Dissertation

zur

Erlangung der Doktorwürde

in der

gesamten Medizin

verfasst und einer

Hohen medizinischen Fakultät

der

Kgl. Bayer. Ludwig-Maximilians-Universität zu München

vorgelegt von

Ludwig Ferdinand Hügel,
approb. Arzt aus München.

München, 1902.
Kgl. Hof- und Universitäts-Buchdruckerei von Dr. C. Wolf & Sohn.

Gedruckt mit Genehmigung der medizinischen Fakultät
der Universität München.

Referent: Herr Professor Dr. von Bauer.

In Ehrerbietung und Dankbarkeit

seinen lieben Eltern

zugeeignet!

Digitized by the Internet Archive
in 2026

https://archive.org/details/IA41548324_0075

Eine der gefährlichsten Affektionen des Darmkanales ist diejenige Erkrankung, deren Symptomenkomplex mit dem von den Alten übernommenen Namen „Ileus“ im allgemeinen bezeichnet wird und die jede Form von vollständiger Aufhebung der Weiterbeförderung des Darminhaltes in sich begreift. Es handelt sich hiebei um sehr zahlreiche und verschiedenartige Prozesse, die sich jedoch am Krankenbett durch ein in den Hauptzügen konstantes Symptomenbild charakterisieren und dadurch zu jener, jetzt als Sammelnamen zu gebrauchenden Bezeichnung führen. Diese in den allermeisten Fällen vereint sich vorfindenden Kardinalerscheinungen sind hartnäckige Verstopfung, Leibschmerz, Erbrechen (im weiteren Verlauf von fäkulenten Massen), Meteorismus und Kollaps, letzterer teils als Shokwirkung, teils als Folge der Sepsis zu erachten.

Mit der Betrachtung der Ätiologie, der pathologischen Anatomie und besonders der Therapie wird eine Frage angeschnitten, in der sich die Chirurgie und die innere Medizin innig berühren und die deshalb zu vielfachen Besprechungen, Beschreibungen und in der jüngsten Zeit zu Tierexperimenten geführt hat, denen wir eine vorgeschrittene Kenntnis in Bezug auf Diagnose und hauptsächlich der Therapie verdanken. Nunmehr darf man sagen, dass den bewährten Methoden der inneren Medizin ihre Berechtigung gesichert, aber auch ihre Grenzen gesteckt und diejenigen Fälle gekennzeichnet sind, in denen nur eine möglichst frühzeitige, chirurgische Behandlung geboten ist.

Diese Trennung und Sichtung blieb erst den hervorragenden Forschern des vergangenen Jahrhunderts vorbehalten, allerdings vorbereitet und unterstützt durch das Aufblühen der Anatomie und Pathologie, deren genaue Kenntnis den Anschauungen des Altertums und Mittelalters ein Ende machte. An der Spitze dieser Männer steht Leichtenstern, dessen Monographie über Ileus in Ziemssens Handbuch grundlegend für alle weiteren Abhandlungen war und auch jetzt noch sein dürfte.

Es ist klar, dass eine so grosse Gruppe von Erkrankungen, die sich bloss bezüglich ihrer klinischen Erscheinungen ausserordentlich ähnlich oder selbst gleich verhalten, mit dem Bedürfnis nach einer genauen Unterscheidung und sorgfältigen Abwägung des pathologisch-anatomischen Vorganges zu vielfachen Einteilungen von den verschiedenen Gesichtspunkten aus führte. Von der Trennung in einen angeborenen oder erworbenen Ileus wird noch später die Rede sein.

Nach Leichtenstern ist die Unterbrechung des Kotlaufes primär bedingt, entweder durch ein mechanisches Hindernis — mechanischer Ileus — oder durch einen Ausfall der Triebkraft des Darmes — dynamischer Ileus —. Beide Ursachen können jede für sich oder auch vereint dauernden Stillstand der Fäkalmassen hervorrufen. In letzterem Falle, wenn ein teilweise verschliessendes Hindernis durch den Ausfall der Triebkraft des Darmkanales komplett gemacht wird, spricht man von mechanisch-dynamischem Ileus. Der dynamische Darmverschluss, den Rosenbach als Darminsufficienz bezeichnet, resultiert aus Störungen der motorischen Thätigkeit des Darmes infolge Lähmung eines grösseren oder kleineren Abschnittes und wird deshalb auch Ileus paralyticus genannt. In seltenen Fällen ist diese Lähmung hervorgerufen durch Cirkulationsstörung, wie sie nach Traumen des Abdomens, nach ausgedehnten Opera-

tionen, z. B. am Mesenterium, nach Reposition eingeklemmter Hernien, besonders grösserer Leistenhernien, vereinzelt auch nach Embolie der Arteria meseraica beobachtet wurden. Noch viel seltener sind gewiss diejenigen Fälle, wo Krankheiten des Zentralnervensystems durch Lähmung der Bauchpresse die Defäkation derart erschwerten, dass durch zunehmende Kotstauung im Colon Hyperextension und Lähmung desselben hervorgerufen wurde, die schliesslich zum Ileus führte. Weitaus die wichtigste und häufigste Ursache aber, die hier in Betracht kommt, ist die akute und chronische Peritonitis, besonders die Perityphlitis. Es ist längst nachgewiesen, dass es sich bei der Bauchfellentzündung immer um eine bakterielle Infektion handelt (Schlange), und dass neben den Eiterkokken und Tuberkelbazillen das Bacterium coli eine hervorragende Bedeutung besitzt. Man braucht nicht gleich an Perforation der Darmwand, des Processus vermiformis zu denken, nein, auch bei parenchymatösen Erkrankungen der Darmwandung nach heftigen Cirkulationsstörungen findet eine Durchwanderung der Mikroorganismen aus dem Darmlumen durch die gelockerte Wandung in die Bauchhöhle statt und bringt diese so zu der verderblichen Entzündung. Diese kann sich beschränken auf eine kürzere Darmstrecke, auf einzelne Darmschlingen, die unter Bildung eines fibrinösen Belags mit einander verkleben — lokale circumskripte Peritonitis im Gegensatz zur diffusen, daher weit schwereren Bauchfellentzündung, die klinisch wiederum in eine solche von sehr akutem und solche von weniger akutem Verlaufe geschieden wird.

Wird durch diese Affektion der Ileus verursacht, so geschieht das, wie erwähnt, durch Lähmung einer Darmstrecke, in der sich dann die Inhaltsmassen ansammeln und der „vis a tergo“ ein unüberwindliches Hindernis entgegensetzen. Dies kann noch gesteigert werden dadurch, dass sich die paralytischen Darmstrecken unzweckmässig lagern, wobei

sekundäre Knickungen erfolgen können, die bei normalen Verhältnissen rückgängig würden. Auf solche Weise wird ein Stillstand der Kotbewegung verursacht, und die Symptome der Obstipation und des Kotbrechens erklären sich ebenso einfach, wie beim mechanischen Ileus. Es ist hier nicht zu vergessen, dass Heidenhain verschiedene Fälle beschreibt, in denen zweifellos der vollkommene Darmverschluss durch eine andauernde spastische oder tonische Kontraktur der Darmmuskulatur hervorgerufen wird.

Besteht nun eine Stenose des Darms, so wird dieselbe bei längerer Dauer infolge Stauung der Cotenta in der oberhalb gelegenen Darmstrecke durch gesteigerte Thätigkeit und daraus resultierender Arbeitshypertrophie der Darmmuskulatur kompensiert, bis durch schwere Diätfehler, ungeeignete oder überreichliche Nahrungszufuhr, endlich durch Fremdkörper, wie Gallensteine etc., eine schwere Koprostase hervorgerufen wird. Diese verursacht Schleimhautaffektion, Dilatation, so dass die Muskulatur die Kompensationsfähigkeit immer mehr einbüsst. Jedenfalls wird auch noch eine rein reflektorische Lähmung der Muskulatur durch eine Nervenreizung bewirkt, die Fäkalmassen stehen vollkommen still — ein mechanisch-dynamischer Ileus tritt auf.

Was endlich die mechanischen Ursachen anbelangt, so unterscheidet man hier einen Strangulations- und einen Obturations-Ileus.

Unter Strangulation versteht man einen Zustand, bei dem eine begrenzte Darmstrecke mit dem zugehörigen Mesenterialabschnitt derartig eingeschnürt ist, dass damit nicht nur das Darmlumen bis zur völligen Unwegsamkeit komprimiert wird, sondern auch in der Regel die Ernährung des abgesperrten Eingeweides in die grösste Gefahr kommt, so dass hierdurch meist Nekrose des betroffenen Stückes involviert.

Hierher sind zu rechnen die Einschnürungen durch Pseudo-

ligamente, durch Divertikel, Appendices epiploicae, durch den Processus vermiformis, durch Netzstränge, ferner die inneren Einklemmungen in Taschen des Peritoneums, in Spalten und Lücken des Mesenteriums, endlich durch Axenbildung und Knotenbildung eines Darmstückes, wobei in erster Linie die Flexura sigmoidea in Betracht kommt. Übrigens ist hier nicht zu vergessen, dass Reichel an Hand von Tierversuchen an Hunden nachgewiesen hat, dass beim Zustandekommen von Ileusfällen infolge von Abknickung dieser letzteren nur eine ganz untergeordnete Bedeutung zukommt. Das Wesentliche besteht in einer Störung resp. völligen Aufhebung der Peristaltik eines bestimmten Darmabschnittes und einer gleichzeitig von aussen wirkenden Kompression; die lokale Aufhebung der Darmbewegungen wird nicht durch Adhäsion, sondern durch eine spezifische Ursache, nämlich durch eine circumscripte Infektion, d. h. durch eine circumscripte Peritonitis, erzeugt, wie ja die diffuse Peritonitis eine allgemeine Aufhebung der Peristaltik bewirkt.

Die Obturation des Darmes besteht in einem einfachen Verschluss desselben, entweder durch Verstopfung, wenn nämlich grosse Gallensteine durch die Gallenblase in den Darm gelangen, wenn voluminöse Fremdkörper verschluckt werden, oder durch eine meist chronisch sich entwickelnde Kompression, die durch Neoplasmen von aussen her oder narbige Strikturen zu Stande kommt.

In der Mitte zwischen Strangulation und Obturation steht die Invagination eines Darmabschnittes in den unterhalb gelegenen Teil, insoferne es hier manchmal nur zur vorübergehenden Unwegsamkeit der Darmpassage, meist aber zur schweren und gefährlichen Darmgangrän kommt.

Kommen wir nun nochmal auf die oben erwähnten Kardinalsymptome, so verstehen wir den Leibschmerz als Folge der Reizung der Bauchfellnerven. Der Meteorismus

dürfte seine Hauptursache in der Fäulnis der angestauten Eiweisskörper finden und in der durch die Cirkulationsstörungen verminderten Resorption der Darmgase, die ja zum grössten Teil ins Blut aufgenommen und in der Lunge ausgeatmet werden, nur zum kleinen Teile gewöhnlich sich durch den Darm entleeren. Zum Zustandekommen dessen, was allgemein Koterbrechen genannt wird, genügt die Regurgitation der in den oberen Dünndarmabschnitten stagnierenden und durch Fäulnis fäkulent gewordenen Inhaltmassen. Deshalb ist auch das Koterbrechen von keiner diagnostischen Bedeutung in Bezug auf den Sitz des Verschlusses. Wenn in seltenen Fällen angeblich geformte Kotteile erbrochen und daraus geschlossen wurde, das Hindernis des Kotlaufes sei im Dickdarm, so hat sich doch wiederholt bei näherer Betrachtung ergeben, dass diese Scyballa gar nicht aus Kot, sondern aus Milchgerinnseln, die aussen gallig-grün und braun gefärbt waren, bestanden. Doch hat sich durch experimentelle Untersuchungen in Leichtensterns Laboratorium ergeben, dass unter gewissen Bedingungen antiperistaltische Bewegungen vorkommen, was auch durch Nothnagel ausser Zweifel gesetzt wurde. Manchmal, besonders bei Strangulation, geht Blut im Stuhl ab und tritt ein hämorrhagisch-seröser Erguss in die Bauchhöhle ein.

Hier ist auch noch eine weitere Erscheinung zu vermerken, die bei Ileuskranken häufig beobachtet wird, nämlich die verminderte Harnausscheidung und die vermehrte Exkretion von Phenol und Indican durch den Harn. Letztere sind Produkte der Eiweissfäulnis im Darmkanal und von hier aus resorbiert worden. Auch Albuminurie wurde bei Ileus öfters konstatiert. Doch kann diesen Erscheinungen, die ja bei vielen Krankheitszuständen beobachtet werden, vorerst noch keine spezifische Bedeutung beigemessen werden.

Bezüglich der Diagnose ist zu beachten, dass die Unter-

scheidung zwischen ileusartigen Symptomen bei Peritonitis oder dem sogenannten Pseudo-Ileus und Ileus infolge Darmobstruktion in frischen Fällen, aber auch nur da, grosse Schwierigkeiten machen kann. Hier ist die Anamnese von grösster Bedeutung, da mit deren Hilfe eine chronische, aber auch eine akute Peritonitis nachzuweisen ist, ferner der Temperaturverlauf, der bei Peritonitis zu abendlichen Exacerbationen führt, während er bei Ileus meist normal oder subnormal ist, endlich der Nachweis derjenigen Momente, welche eine chronische Peritonitis zur Folge haben können, wie besonders die Tuberkulose und die Carcinose der Gedärme resp. des Bauchfells. Hiebei ist auch von grösster Bedeutung das Auftreten einzelner geblähter Darmschlingen oder die lebhafte Bewegung in denselben, die für Darmverschluss und gegen primäre Peritonitis spricht.

Eine Verwechslung mit Perityphlitis bezw. Appendicitis perforativa wird im allgemeinen nicht schwer zu vermeiden sein. Die Anamnese, der Sitz der Geschwulst, der Fieberverlauf, sowie die verhältnismässig geringe Schädigung des Allgemeinbefindens sind genügende Anhaltspunkte. Falls die Diagnose des Ileus feststeht, ist es in erster Linie geboten, zu entscheiden, welche von den drei oben genannten Formen vorliegt. Die Untersuchung hat sich in erster Reihe auf die Bauchhöhle zu erstrecken, um diejenigen wichtigen Darmveränderungen zu beobachten und nachzuweisen, die für die einzelnen Formen des Ileus charakteristisch und in positivem Sinne diagnostisch zu verwerten sind. Diese betreffen die Modifikationen seiner Form und seiner Beweglichkeit; es ist zu entscheiden, ob der Ileus durch eine akute oder chronische Darmverengerung hervorgerufen ist, wo das Hindernis seinen Sitz hat, und endlich, welches die anatomische Ursache des Verschlusses ist. Auf die Bedeutung dieser Punkte hat als einer der ersten von Wahl hingewiesen, der sagt, es müsse

eine anatomische Diagnose des Sitzes und der Art der Occlusion vor allen Dingen gewonnen werden.

Freilich ist ja der Ileus in seinem Beginn immer akut, aber die Ursache kann bald eine chronische, seit langem bestehende, bald eine urplötzlich auftretende akute sein (Ewald). Bei der chronischen Darmenge handelt es sich meist um Neubildung der Darmwand, seltener um Verengerung durch vernarbende Geschwüre oder chronische Peritonitis, in wenigen Fällen um eine halbe Achsendrehung des S. romanum. Hierüber gibt Aufschluss die Anamnese, welche auf ein lang bestehendes, mit Störungen der Defäkation einhergehendes Darmleiden hinweist, ferner wiederholtes Auftreten ileusartiger Erscheinungen oder aber ausgeprägter Anfälle von Ileus, die innerhalb kurzer Zeit aufeinanderfolgen. Auch tritt bei chronischer Darmverengerung der Ileus weniger stürmisch auf als bei akuter. Es ist gerade so, als ob der Organismus durch die vorhergehende Stenose an die Folgen einer erschwerten Darmpassage gewissermassen sich gewöhnt hätte und so auch für die Folgen des absoluten Verschlusses toleranter sei, oder vielmehr, wie Naunyn erklärt, ist der Darmverschluss hier kein absoluter; der Ileus ist im Gegenteil die Folge davon, dass durch das verengte Lumen die festen Kotmassen oder Fremdkörper nicht mehr passieren können, während die Strangulation des Darmes mit ihren gefährlichen Konsequenzen vollständig fehlt.

So bieten sich genügend wichtige Anhaltspunkte für einen dahin gehenden Entscheid; um so schwieriger fällt es, im konkreten Falle den Sitz des Darmverschlusses zu präzisieren. Es ist die Stelle im Abdomen zu bezeichnen, wo der undurchgängliche Darmteil liegt. Beim akuten Ileus gelingt dies selten, beim chronischen dagegen häufig genug, und zwar ist es fast ausschliesslich die Peristaltik in einer fixierten Darmschlinge, wodurch diese Lokalisierung ermöglicht wird. Es

müssen deutlich sicht- und fühlbare Kontraktionen der Darmschlinge sein, sie müssen in einer gewissen Konstanz und ungefähr am gleichen Orte auftreten, dann kann man sicher sein, dass an der Stelle des Bauches, zu der sie gehen, das Hindernis liegt.

Die peristaltischen Bewegungen sind oft mit heftigen Schmerzen verbunden, und in einzelnen solchen Fällen bezeichnet der Kranke eine bestimmte Stelle als Sitz des Hauptschmerzes; doch entspricht dieser keineswegs dem Sitz des Hindernisses.

Viel umständlicher aber gelingt es, die Lokalisierung der Undurchgängigkeit im Darme mit ausschliesslicher Beziehung auf dessen einzelne, anatomisch unterschiedene Teile festzustellen; abgesehen von den Fällen, in welchen das Hindernis ganz oben im Duodenum oder ganz unten im Dickdarm sitzt, ist sowohl die Bestimmung desselben bezüglich seiner Lage in der Bauchhöhle als auch hinsichtlich des betroffenen Darmteiles ausserordentlich schwer, häufig unmöglich und sogar nicht einmal bei der Operation zu lösen. In erster Linie muss immer an eine Einklemmung des Darmes an den Bruchpforten gedacht werden: alle diese, auch die seltenen, sind genau zu untersuchen, wie ebenfalls eine innere Untersuchung vom Mastdarm und bei Frauen noch von der Scheide aus niemals versäumt werden darf; am leichtesten lässt sich der Verschluss im Anfang und am Ende des Darmes, wie bereits erwähnt, nachweisen. In letzterem Falle sind massgebend das Bestehen einer per rectum zu palpierenden Geschwulst, die Unmöglichkeit, grössere Quantitäten von Wasser oder Luft in den Darm einzubringen — hiebei ist zu bedenken, dass nervöse resp. neurasthenische, hysterische oder auch ganz unverständige Leute gelegentlich nicht die kleinsten Mengen von Luft oder Wasser im Darm zurückhalten können —; weiterhin das Fehlen vermehrter Indicanausscheidung, die

jedoch bei sehr akuten Fällen von Ileus überhaupt nicht eintritt, schliesslich der starke Meteorismus, sowie der verhältnismässig geringe Kollaps.

Für den Sitz des Hindernisses im Duodenum oder im oberen Teil des Jejunum spricht das frühzeitige Auftreten von galligem Erbrechen, das Fehlen der Auftreibung des Leibes, die Intensität und Schnelligkeit, mit der die Allgemeinstörungen eintreten, und — da es sich hier meist um akuten Darmverschluss handelt — das Auftreten eines akuten Schmerzes in der Oberbauchgegend; die mangelnde Indicanurie hat diese Darmpartie mit dem Mastdarm gemein. Alles, was dazwischen liegt, ist bezüglich des Sitzes, wie auch der Art des Hindernisses sehr schwer zu erkennen und meist nur vermutungsweise diagnostisch zu verwerten. Auch der Schluss aus der Lage einer äusserlich sichtbaren geblähten Darmschlinge auf den Sitz des Verschlusses, dem Schlange so grossen Wert beimisst, ist nach Naunyn und Ewald oft eine Quelle der Täuschung, und letzterer erklärt, wenn ihn irgend ein diagnostisches Symptom „geäfft“ habe, so sei es dies gewesen, nämlich die Lage und Gestalt geblähter Darmschlingen in ihrer Beziehung oder in ihrem Verhalten zu dem räumlichen Sitze des Hindernisses in der Abdominalhöhle.

Schliesslich sind aber doch folgende Punkte zu berücksichtigen, die auf den Sitz des Verschlusses einzeln oder in ihrer Gesamtheit hinweisen, nämlich die Lage der geblähten, fixierten resp. eine Peristaltik zeigenden Darmschlinge, der Nachweis eines durch Perkussion und Palpation nachweisbaren wulstartigen Tumors; die Beschaffenheit desselben, ob Geschwulst, ob Kottumor, ob gefüllte Darmschlinge oder sonst was vorliegt; die Digitaluntersuchung per rectum und per vaginam, sowie die Untersuchung sämtlicher Bruchpforten; das Ergebnis der Wassereingiessungen resp. Lufteinblasungen

in den Darm, endlich die subjektive Schmerzempfindung des Patienten und ihre Lokalisation.

Über die Berechtigung dieser Momente ist schon gesprochen worden und ist nach Ewald für eine präzise Bestimmung des Sitzes des Hindernisses in akuten Fällen ein besonders glückliches Zusammentreffen aller in Betracht kommenden Umstände erforderlich.

Kommen wir nun endlich auf die Bestimmung der Art und Ursache des Darmverschlusses, so handelt es sich hier in erster Linie um den allgemeinen, übrigens wohl den wichtigsten Unterschied zwischen den verschiedenen Ileusarten, nämlich den, ob der Ileus mit Strangulation des Darmes verbunden ist oder nicht. In der Diagnostik der Strangulation sind drei Einzelsymptome an erster Stelle zu beachten:

1. Die fixierte, geblähte Darmschlinge scil. ohne Peristaltik. Dieses Symptom hat zuerst v. Wahl ins richtige Licht gesetzt, doch ist es nicht bei jedem Fall deutlich wahrzunehmen.

2. Die Peristaltik in der fixierten Schlinge kann sicher ein sehr wichtiges Symptom auch für akuten Darmverschluss werden; doch ist sie kein sicheres Strangulationssymptom, da sie auch bei akutem Ileus ohne Strangulation auftritt. Einen derartigen Fall, wo lediglich Achsendrehung ohne Strangulation bestand, beschreibt Naunyn.

3. Bei Strangulation des Darmes entsteht oft sehr schnell ein freier hämorrhagisch-seröser Erguss in die Bauchhöhle. Doch kann dieser freie Erguss auch bei Ileus ohne Strangulation vorhanden sein; findet sich anscheinend in ersterem Falle häufiger und ist übrigens oft schwierig zu diagnostizieren. Beim Weibe soll, wie Gangolphe angibt, ein geringer Ascites am besten durch Exploratio interna erkannt werden können. Man fühlt einen in der Flüssigkeit „ballotierenden“ Körper; beim Mann leistet vielleicht gelegentlich die Unter-

suchung per rectum den gleichen Dienst, ob aber dieses Symptom diagnostischen Wert hat, muss sich erst noch zeigen.

4. Ist noch der heftige, fixe Schmerz am Beginn des Ileus und die schnelle Entwicklung des schweren Kollapses, dessen Ursachen schon oben erwähnt sind, für die Diagnose der Strangulation wichtig.

Zuerst ist hier anzuführen die innere Einklemmung, die am häufigsten bei Personen unter 40 Jahren vorkommt und die in der überwiegenden Mehrheit der Fälle den Dünndarm und zwar meistens dessen unteres Ende betrifft. Die Veranlassung hiezu ist durch die anatomische Beschaffenheit des Ileums, sein grosses Mesenterium und die dadurch bedingte leichte Beweglichkeit, sowie durch seine Beziehung zu den für die Einklemmung in Betracht kommenden Beckenorganen und Veränderungen in der Bauchhöhle gegeben. Die Länge des strangulierenden Stückes der Darmschlinge ist sehr verschieden und kann von wenigen Centimetern bis zu mehr als einem Meter betragen. Doch ist dies für die Schwere und den Verlauf der klinischen Symptome nicht entscheidend. Von den schon früher aufgezählten Ursachen als Pseudoligamente, Divertikel u. s. w. sind lediglich diagnostisch sicher erkennbar in gewissen Fällen die Zwerchfellshernien, alle anderen derartigen Einklemmungen lassen sich nur „per exclusionem" der übrigen in Frage kommenden Eventualitäten vermuten. So gelangt man durch Beantwortung dieser allgemein diagnostischen Fragen wenigstens in manchen, sogar in vielen Fällen zu einer Vorstellung von der Art des Ileus, welche bestimmt und sicher genug für eine Indikationsstellung ist, welche ja die grösste Bedeutung in praktischer Beziehung hat.

Betrachten wir nun noch den Obturationsileus und dessen Symptome von einem gemeinsamen Gesichtspunkte aus, so stellen wir Folgendes fest:

Es fehlt der intensive anhaltende Schmerz, wie auch der schwere Kollaps, die beide bei der Strangulation durch die Quetschung verursacht werden; anderseits sind vor dem Ileus Störungen irgend welcher Art vorhanden, die auf ein ursächliches Darmleiden schliessen lassen; man erkennt dann noch deutlich geblähte Darmschlingen mit peristaltischer Beweglichkeit im aufgetriebenen Leibe. Durch diese negativen und positiven Eigenschaften wird der Obturationsileus in der Regel so gut charakterisiert, dass man ihn sowohl von der inneren Incarceration, wie von der Peritonitis unterscheiden kann.

Endlich sei nun noch der Darminvagination gedacht, die im Kindesalter weitaus die häufigste Form der Darmverschliessung ist und die zumeist Kinder (nach Leichtenstern in 50 %) vom 1.—10. Lebensjahre befällt. Ihre Kennzeichen sind meist von vornherein ziemlich prägnant und charakteristisch.

Wir unterscheiden hier zwei Gruppen, nämlich die physiologische bezw. agonale Invagination, welche sich vorwiegend bei Kindern und fast ausnahmslos im Dünndarm einstellt. Diese macht während Lebzeiten keine Erscheinungen und wird bei der Sektion erst als Nebenbefund nachgewiesen. Sie entsteht nach der vorherrschenden Anschauung dadurch, dass während der Agonie verschiedene Darmschlingen, die zu verschiedenen Zeiten, die einen früher, die anderen später, absterben und durch die Peristaltik der Nachbarstellen ineinandergeschoben werden. Im Gegensatz hiezu findet sich als pathologisches Vorkommnis die vitale, entzündliche Invagination; dieselbe kann entweder eine absteigende (Invaginatio descendens) oder eine aufsteigende (Invaginatio ascendens) sein. Erstere findet sich in der überwiegenden Mehrzahl der Fälle, so dass Leichtenstern in einer Statistik von 593 Fällen nur acht aufsteigende Formen der Intussusception vorfand.

Man unterscheidet eine Invaginatio iliaca (Dünndarm in Dünndarm), Invaginatio colica (Dickdarm in Dickdarm) und Invaginatio ileocoecalis, bei welcher der Dünndarm vom Dickdarm unter Voraustritt der Ileocoecalklappe invaginiert wird, und endlich eine Invaginatio ileocolica, bei der das Ileum in das Colon durch die Ileocoecalklappe hindurchgleitet. Die Invaginatio ileocoecalis ist die häufigste mit 52% aller Fälle (bei Kindern sogar 70%). Dann folgt die Invaginatio iliaca mit 30% und die Coloninvagination mit 18%. Im Ileum befällt der Prozess meist den unteren Abschnitt, im Colon das S. romanum und die Flexura sigmoidea. Nur ganz ausnahmsweise wird das Duodenum invaginiert.

Für die Entstehungsursache der Invagination stehen sich von jeher zwei Ansichten gegenüber. Die einen glauben, es handle sich um eine Lähmung eines oberen Darmteiles, welcher sozusagen in den unteren Darmabschnitt, der eine aus irgend welchen Gründen angeregte, intensive Peristaltik besitzt, hineinfällt — Invaginatio paralytica —, die anderen, dass die Invagination durch den tetanischen Kontraktionszustand der Ringmuskelfasern einer engbegrenzten Darmstrecke entsteht, welch' letztere von der Peristaltik des oberhalb gelegenen in den angrenzenden, unterhalb befindlichen Darm eingetrieben und hier festgehalten werde — Invaginatio spasmodica —. Nothnagel verlegt diese Fortbewegung nicht in das obere, sondern in das untere, die spätere Scheide bildende Darmstück. Er konnte in Tierexperimenten eine Invagination dadurch zu stande bringen, dass er ein beschränktes Darmstück durch aufgesetzte Elektroden zur Kontraktion brachte. Er sah dann, wie sich das untere Darmstück wie ein Regenschirm über den kontrahierten Kegel herüberschob und durch regenwurmartige Bewegung seiner Längsmuskulatur denselben mehr und mehr einscheidete. Es würde danach das eigentliche aktive Moment bei dem Her-

gang der Invagination in dem unterhalb des späteren inneren Cylinders liegenden Darmstück zu suchen sein, welches demnach den mittleren und äusseren Cylinder (Scheide) liefert. Diese Erklärung kann natürlich nur für die Invaginatio descendens zutreffend sein, für die Invaginatio ascendens würde das umgekehrte Verhalten statthaben. Viel einfacher gestaltet sich die Entstehung der Invagination für diejenigen Fälle, in welcher ein direkter Zug in der Darmwand, z. B. durch einen Darmpolypen oder einen anderen von Darmwand ausgehenden Tumor, ausgeübt wird. Eine derartige Ursache kann auch zu unvollständiger, d. h. nur auf ein Segment des Darmumfanges beschränkter Invagination Veranlassung geben, die sich allerdings unter dem Druck der auf ihr lastenden Kotsäule schnell in eine vollständige verwandelt. Es sind aber oft, wie Nothnagel betont, derartige Tumoren und Polypen bei weitem zu klein, als dass das Moment der Schwere und Zerrung in Betracht kommen kann, und muss man unter solchen Umständen auch auf einen Spasmus des Darmes als Ursache zurückgreifen. Zur Intussusception geben nur selten Carcinome, meist gutartige, besonders polypöse Geschwülste, Veranlassung. Einen derartigen Fall, wo die Invagination des Ileums durch Lymphosarkomknoten hervorgerufen wurde, beschreibt Ewald. Begünstigt wird das Auftreten einer Invagination durch die verschiedenartigsten Schädlichkeiten, welche eine gesteigerte Peristaltik oder auch partielle Parese und Paralyse der Darmmuskulatur veranlassen. So gehen vielfach Diarrhöen und andere Darmerkrankungen, Kontusionen des Abdomens, Erschütterungen des Körpers, sowie Schwangerschaft und andere, die Gesamtkonstitution schwächende Momente voraus. Für die Ileocoecalvagination kommt auch die Weite des Colons, für alle Formen etwaige Drüsenschwellung im Mesenterium und ein abnorm langes Mesocolon in Betracht. Nach Hirschsprung ist die In

vagination weitaus am häufigsten im Kindesalter gerade wegen der stärkeren Darmperistaltik.

Pathologisch-anatomisch ist Folgendes beachtenswert: Durch die Invagination wird das Mesenterium des invaginierten Darmstückes in den Raum zwischen das aus- und eintretende Rohr des Intussusceptums hineingezerrt. Der Abfluss des venösen Blutes ist demgemäss in hohem Grade gehemmt, es entsteht zunächst eine starke Kongestion des Intussusceptums, welches gleichzeitig auch eine Zerrung nach aussen erleidet und gekrümmt wird, so dass die Konkavität gegen den Rand des Mesenteriums resp. dessen Wurzel gerichtet ist. Dadurch kann das Darmlumen sogar abgeknickt oder doch wenigstens schlitzartig verengt werden. Bei der Invaginatio ileococcalis bildet das Ileum den inneren Cylinder, das Colon die Scheide und die Spitze der Einstülpung das Ostium ileocoecale mit der Klappe. Diese Form, die gar oft chronisch verläuft, kann eine bedeutende Länge erreichen, so dass sie den ganzen Dickdarm durchwandern und die Spitze am Anus erscheinen, sogar nach aussen treten kann. Von grösster Bedeutung ist die durch die Cirkulationsstörung bewirkte Nekrose und Gangrän des invaginierten Darmstückes. Es kann sich schnell eine demarkierende Entzündung entwickeln, welche zur Verlötung des sogenannten Halses am Intussusceptum mit der Scheide führt, so dass der invaginierte Cylinder in toto ausgestossen wird. Die Scheide zeigt selten bedeutendere Veränderungen, ist häufig nur infiltriert oder etwas verdickt. Seltener sind Schleimhautgeschwüre, die zur Perforation oder teilweisen Gangrän der Wand führen. Meist entwickelt sich auch Peritonitis bei Invagination, die bald lokalisiert bleibt, bald auch auf die Nachbarschaft übergreift. Bezüglich der Symptome und des Verlaufes ist der Unterschied zwischen akuter und chronischer Invagination geboten, und kann man die erstere noch weiter in perakute mit tödlichem Verlauf

innerhalb der ersten 24 Stunden, akute von einwöchentlicher und subakute von 3—4wöchentlicher Dauer einteilen. Die erstere ist sehr selten und findet sich am ehesten bei Kindern. Plötzlicher heftiger Schmerz von kolikartigem Charakter, oft aus völliger Gesundheit heraus, zu anderen Malen nach vorausgegangenen Symptomen gestörter Darmthätigkeit ist allermeist der Beginn der Erkrankung. Erbrechen und selbst Konvulsionen, letztere besonders bei Kindern, treten auf und lassen bald wieder nach, so dass schmerzfreie Zeiten mit Paroxysmen abwechseln. Am heftigsten treten diese bei der Invaginatio ileocolica auf. Da der Schmerz durch die entzündliche Schwellung der invaginierten Darmteile und durch die gesteigerte Peristaltik entsteht, so ist der dauernde Nachlass desselben bei fehlenden Ileussymptomen der Beweis dafür, dass sich die Invagination gelöst hat.

In weitaus den meisten Fällen treten in kurzer Zeit die Erscheinungen des Darmverschlusses auf, indem die Invagination in der gleich zu beschreibenden Weise zu einer mehr oder weniger vollständigen Verlegung des Darmlumens Anlass gibt.

Dies geschieht einmal durch die oben bereits erwähnte schlitzartige Verengerung oder Abknickung des Darmlumens durch den Zug des Mesenteriums, welche durch gleichzeitige Schwellung und Infiltration der Darmwände zu einer vollständigen Occlusion Veranlassung geben kann. Doch kann der Verschluss zuweilen auch durch eine andere obstruierende Ursache bewirkt werden. Feste, unverdaute Nahrungsmittel, Kot- oder Gallensteine, am häufigsten wohl ein Polyp oder sonstiger Tumor, der zunächst die Intussusception verursacht hatte, schliesslich auch ein gangränös abgestossenes Stück Darmwand sind gefunden worden.

Zwei Erscheinungen sind in hohem Grade charakteristisch: die Darmentleerungen resp. der Abgang von Darmteilen und die Darmgeschwulst.

Die Fäces enthalten stets viel Schleim und Blut, ja sie können aus reinem Blute bestehen. Dies erklärt der Zustand der katarrhalischen Entzündung und venöser Stase, in dem sich der invaginierte Darmteil befindet. Je nachdem der Verschluss des Darmes ein vollständiger oder unvollständiger ist und ersteres Moment früher oder später eintritt, muss die Qualität der Entleerungen verschieden sein. Bei völligem Darmverschluss gehen alsbald nur schleimig-blutige Massen ab, die den dysenterischen Stühlen durchaus gleichen, aber niemals, wie bei Dysenterie, mit Fäkalien vermengt sind. Werden gangränöse Darmfetzen abgestossen, so tritt ein aashafter Geruch der Exkrete auf, der bei Abgang eines grösseren Darmstückes in toto fehlt.

Eine der Invagination entsprechende Geschwulst ist häufig, besonders bei Kindern, zu fühlen. Diese ist gewöhnlich von cylindrischer, wurstförmiger, häufig deutlich gekrümmter Gestalt, glatt anzufühlen und von derb elastischer Konsistenz. Nach Nothnagel ist die Resistenz aber recht wechselnd, ja sie kann ganz verschwinden, sobald der Spasmus fehlt. So wenig, wie der Sitz des Schmerzes, ist der Sitz des Tumors unmittelbar massgebend für die Bestimmung der anatomischen Lage der Invagination. Schwindet der Tumor, so kann sich die Invagination entweder spontan gelöst haben, oder es ist eine Ab- und Ausstossung des Intussusceptums erfolgt, oder endlich die Invagination ist in das kleine Becken resp. in die unteren Darmabschnitte vorgerückt und von anderen Därmen überlagert. Über diese Möglichkeiten entscheidet der weitere Verlauf. Eine Spontanheilung kann eintreten durch spontane Reposition, durch Ausstossung des invaginierten Darmes oder durch Bildung einer Kotfistel; diese Fälle treten aber nur höchst selten ein, da der Darm alsbald schwer affiziert wird. Auch sind gerade die Fälle, wo eine spontane Reposition vorliegt, nur schwierig zu beurteilen, da

die Differentialdiagnose zwischen Invagination und Kottumor meist nicht feststeht. Während die spontane Ausstossung in ca. 42% aller Fälle eintritt, hat sie bei Kindern nur in 2% statt, da diese meist schon vorher zum Exitus kommen; mit der spontanen Ausstossung aber ist keineswegs die Heilung der Kranken gegeben; denn über 40% sterben an den direkten Folgen der Darmläsion, entweder an Perforationsperitonitis oder an Darmruptur infolge Ulceration; auch kann das abgestossene Darmstück das Darmlumen verlegen oder aber die fortdauernden ulcerativen Prozesse bedingen Pyämie sowie chronische Diarrhöen. Endlich können die narbigen Strikturen Anlass zu erneuter Darmocclusion geben.

In den akuten Fällen beherrschen die Symptome des Darmverschlusses das Krankheitsbild und beträgt im ganzen die Mortalität ca. 70%, bei Kindern über 80%, also bietet sich hier stets eine sehr ernste Prognose. Die Diagnose stützt sich hiebei auf folgende Momente: Heftiger, meist ganz plötzlich auftretender Schmerz, Erbrechen, blutig-schleimige Entleerungen, Tenesmus, Symptome kompletter Darmverschliessung und das Auftreten einer charakteristischen Geschwulst. Es ist die akute Darminvagination von allen Ursachen, die zu Ileus führen, am leichtesten zu erkennen, besonders bei Kindern, während die Diagnose einer chronischen Invagination wegen der Verwechslungen mannigfachster Art viel schwieriger ist. Auch hier behält der Ausspruch Leichtensterns volle Geltung: „In der Mehrzahl der Fälle von innerer Darmverschliessung beschränkt sich unsere Diagnose darauf, das Vorhandensein und vielleicht noch den wahrscheinlichen Sitz derselben zu bestimmen, ohne über die anatomische Ursache des Verschlusses mehr als eine Vermutung aufstellen zu können.“

Nachdem so die einzelnen Arten von Ileus mit ihren Ursachen im allgemeinen ausgeführt sind, gehen wir nunmehr

auf das Vorkommen der Erkrankung speziell im Kindesalter über und sei hier eingangs gleich bemerkt, was Leichtenstern betont: „Intussusceptionen sind im Kindesalter relativ häufig, alle anderen Ursachen des Darmverschlusses in diesem Alter sind enorm selten.“

Wir scheiden vorerst in congenitale und erworbene Darmverschliessungen.

Die angeborenen Verschliessungen führen in wenigen Stunden oder Tagen nach der Geburt unter den Erscheinungen des Ileus zum Tode.

Unter den congenitalen Verschliessungen kommt am häufigsten die des Afters oder Mastdarms vor. Es besteht dieselbe entweder in einer Agenesia ani, wobei die Afterbildung überhaupt nicht zu stande gekommen ist, oder in einer Atresia ani, wobei sich zwar die Bildung eines Afterblindsackes, nicht aber der Durchbruch desselben in den Mastdarmblindsack vollzogen hat. Die Entfernung zwischen letzterem und dem Afterblindsack schwankt zwischen dem Vorhandensein eines bloss membranösen Septums und dem vollständigen Mangel des Rektums. In letzterem Falle endigt das Colon meist am Promontorium blind. Nach Leichtenstern vereinigt sich bei beiden Arten von einer derartigen congenitalen Verschliessung in etwa 40% eine abnorme Ausmündung des Rektums in die Harnblase, am Damm, Skrotum oder Penis, in die Urethra, Vulva oder Scheide; von 375 Einzelfällen betraf die Missbildung 241 Knaben, 134 Mädchen; unter 66654 Neugeborenen wurde die fragliche Anomalie dreimal beobachtet. Ungleich seltener als am Anus und Mastdarm kommen congenitale Atresien am Colon und Dünndarm vor. Auf 375 Mastdarm-Anus-Atresien treffen 10 des Colons und 74 des Dünndarms.

Was die Lokalisation und die Ursache dieser Missbildungen betrifft, so ist die congenitale Colonatresie meist

an der Flexura iliaca lokalisiert und zwar als die Folge einer fötalen Mesenterialperitonitis, welche zu Konstriktion und Verödung, oder, wie häufig, zu gleichzeitiger Drehung des S. romanum um die Mesenterialachse geführt hat. Die Atresien des Dünndarms zeigen dann gewisse Prädilektionsstellen. Am Duodenum ist bevorzugt die Stelle, wo der Ductus choledochus und pancreaticus einmündet, sowie die Übergangsstelle des Duodenums ins Jejunum unter dem Mesocolon transversum. Die Art der Atresie oder Stenose ist hier zumeist die valvuläre, d. h. durch ein membranöses Septum bedingt, das vollständig einer abnorm entwickelten Valvula Kerkringii oder einem zusammengetretenen Paare derselben gleicht. Am Ileum sind nur sehr selten die mittleren und die oberen Partien Sitz der Atresie. Am häufigsten findet sie sich im Ileocoecalostium selbst, oder noch häufiger einige Centimeter oberhalb derselben, wo der Ductus omphalomesentericus abgeht.

Hier findet normal eine für die Lageanordnung des Darmkanals wichtige, von der Drehung der Nabelschnur selbst eingeleitete Drehung statt. Setzt sich diese auf den Darm selbst in abnormer Weise fort, von dem doch der Ductus nur eine Fortsetzung ist, so entsteht an der Abgangsstelle des letzteren eine Atresie infolge von Achsendrehung.

Andere Dünndarm-Atresien beruhen auf ähnlichen anormalen Vorgängen bei der Entwicklung und der bekanntlich etwas komplizierten Lageanordnung des embryonalen Darmtraktus. Insbesondere spielt die fötale Peritonitis hier eine wichtige Rolle. Sie führt nicht selten zu mehrfachen Atresien und Stenosen, deren Zahl am Dünndarm bis zu acht angetroffen wurde. Congenitale Darmatresien sind bei beiden Geschlechtern gleich häufig. Nach einer Statistik von Gidionsen über 95 Fälle betreffen von diesen 31 das Duodenum, 50 das Ileum, davon 8 Ileum und Colon, das Colon allein 6, die Valvula Bauhini 2, das Rektum und die Flexura sigmoidea

je 1 Fall; bei vier Kindern wurden ausgedehnte Hypoplasien der Därme gefunden, die sich bei zweien auf Coecum, Colon, Rektum, bei den anderen auch noch auf den Dünndarm erstreckten. Unter diesen 95 Fällen war nur bei 38 die Ursache der Darmverschliessung angegeben, und zwar war es in 19 Fällen eine fötale Peritonitis, nur zweimal kompliziert mit Enteritis, bei 10 Achsendrehung, die in vier Fällen am Jejunum-Ileum, bei vier am Ileum allein und bei zwei am Ileum und Colon statt hatte. Hierher sind auch diejenigen Fälle zu rechnen, in denen durch einen persistierenden oder unvollständig obliterierenden Ductus omphalomesentericus, d. h. durch ein Meckel'sches Divertikel, eine Strangulation oder in ganz seltenen Fällen eine Invagination hervorgerufen worden ist; dieser Strang endigt meist frei, oft jedoch setzt er sich in Gestalt eines soliden Bandes fort, das am Nabel, an der Bauchwand unmittelbar unterhalb desselben oder aber sonst wo in der Bauchhöhle inseriert. Der Darmverschluss kann stattfinden in solchen Fällen durch Incarceration unter das Divertikel, durch Schleifen und Schlingen, sowie durch Divertikelknoten.

Als Ursache für Darmverschluss bei Kindern im extrauterinen Leben kommt im Gegensatz zu den oben beschriebenen, auf fötalen Vorgängen basierenden Ileusarten als erworbene in seltenster Form in Betracht die chronische Peritonitis, deren Auftreten von Widerhofer und anderen Forschern, soferne sie nicht tuberkulösen Charakter hat, überhaupt in Abrede gestellt wird, da nach deren Ansicht solche Strangulationen stets auf intrauterine Affektionen zurückzuführen sind. So sagt Leichtenstern wörtlich: „Vor dem 20. Lebensjahre und insbesondere im ersten Kindesalter sind Pseudoligament-Einklemmungen ausserordentlich selten. In den drei Ausnahmefällen, wo Kinder unter fünf Jahren an Incarceration des Darmes zu Grunde gingen, handelte es sich

um congenitale Stränge als Produkte und Residuen einer wahrscheinlich fötalen Peritonitis.“

Bemerkenswert ist, dass man ohne Zweifel strangartige divertikuläre Ligamente für isolierte peritonitische Adhäsionen gehalten hat. Die Entstehungsweise dieser Pseudoligamente ist folgendermassen zu erklären. Es entsteht durch irgend einen Reiz, durch einen mechanischen i. e. durch Reibung oder durch irgend welche andere Vorgänge eine Entzündung, dann ein Exsudat, durch welches die Darmschlingen unter sich oder mit dem parietalen Blatt des Peritoneums verkleben. Durch Einwanderung von zelligen Elementen wird das Exsudat organisiert, zu Bindegewebe umgewandelt. Durch die wechselnden Ausdehnungsverhältnisse des Abdomens, durch die Peristaltik und die verschiedenartige Lagerung der Darmschlingen unter einander werden diese Adhäsionen gedehnt und zu kürzeren oder längeren Strängen ausgezogen. So entstehen sowohl durch intra- wie durch extrauterine Entzündung des Bauchfells derartige gefährliche Bänder.

Einen derartigen Fall, in dem mit Sicherheit anzunehmen ist, dass eine extrauterine chronische Peritonitis die Entstehung solcher ligamentösen Stränge verursachte, beobachtete Verfasser in der Universitäts-Kinderpoliklinik in München. Es folge hier die Krankengeschichte und das Sektionsprotokoll:

Am 21. April 1900 wurde um $2^1/_4$ Uhr p. m. F. V., ein Knabe von einem Jahr elf Monaten, illegitim geboren, in die Klinik gebracht.

Die Anamnese ergab, dass Patient oftmals über starke Schmerzen im Leibe klagte und heftig schrie, dabei seinen Bauch drückte, auch lag er beim Schlafen immer auf dem Bauch. Circa alle drei Wochen hatte er starkes Leibweh, war stets ziemlich verstopft. Geistig war Patient gut entwickelt. Mit $1^3/_4$ Jahren machte er Darmkatarrh durch,

sonstige Krankheiten soll er nicht gehabt haben. Der Mutter fiel auf, dass Patient sehr gierig ass, alles, was er greifen konnte, zu verzehren suchte. So holte er sogar aus der Asche Kohlenstückchen hervor, die er hinunterschluckte. Drei Tage vor der Erkrankung ass er gekochte Dürrkirschen samt den Steinen. Am Vorabend nach vergnügtem Spiele klagte er über starkes Bauchweh. Von da an hatte er sicher keinen Stuhlgang mehr. Am Morgen des 21. war Patient auffallend blass, verstört, teilnahmslos, wurde zusehends schwächer, verweigerte jegliche Nahrungsaufnahme.

Status praesens: Der Knabe ist für sein Alter gross gewachsen, kräftig gebaut, die Muskulatur gut, Fettpolster mässig entwickelt. Aussehen blass, verfallen, Augen haloniert, Haut fühlt sich kühl und etwas feucht an, Bewusstsein stark benommen. Die Atmung ist angestrengt, oberflächlich. Puls ist langsam, ziemlich klein, jedoch regelmässig. Die Zunge wird nach wiederholter Aufforderung nur wenig gezeigt, ist trocken, mit grauweisslichem Belag bedeckt. Es besteht geringer Foetor ex ore.

Herz und Lunge sind ohne pathologischen Befund.

Das Abdomen ist ziemlich stark vorgewölbt, meteoristisch, die Bauchdecken sind gespannt, Palpation und Perkussion ist äusserst schmerzhaft, letztere ergibt überall Darmschall. Bruchpforten sind frei. Peristaltik ist nicht zu erkennen, kein Flatus, kein Stuhlgang, zeitweise Ructus.

Diagnose: Peritonitis; Darmverschluss infolge Invagination (?).

Da ein zunehmender Verfall der Kräfte eintritt, die Lippen cyanotisch werden, der Puls klein und aussetzend wird, so wird Oleum camphor. injiziert und die Vorbereitungen zur Laparotomie getroffen.

Als eben ein Einlauf gemacht werden soll und der Operateur, der erst geholt werden musste, den Saal betritt,

erfolgt bei dem nunmehr vollkommen bewusstlosen Kinde Erbrechen von flüssigem, grüngelben, fäkulent riechenden Massen, einige Augenblicke (um $3^1/_4$ Uhr) später der Exitus letalis. Patient war demnach circa eine Stunde unter ärztlicher Beobachtung. Die Obduktion erfolgte am 22. April 1900.

Sektionsprotokoll Nr. 386 des pathologischen Institutes:

Männliche, kindliche Leiche mit schmutzig graugelblichen Hautflecken, Abdomen weich. Bauchhaut grünlich verfärbt, Fettpolster gering, Muskulatur blass, gut ausgebildet, keine Ödeme. Sämtliche Darmabschnitte gasig gebläht. Viscerales Peritoneum an einzelnen Stellen stärker injiziert und mit einem netzförmigen Beschlage versehen. Nach Eröffnung des Abdomens zeigt sich, dass auf der rechten Seite ein Teil der Dünndarmschlingen mit intensiv gerötetem Peritoneum vorliegt. Dieser Teil ist sehr stark gebläht; nach Aufheben der bedeckenden Darmschlingen findet sich eine drehrunde fibröse Spange, die vom Kopf des Coecums gegen die Konvexität einer Dünndarmschlinge herüberzieht und durch ihren Zug eine starke Kompression ausübt. Unmittelbar unter der ersten Spange findet sich eine zweite ringförmige und sehr stark angespannte, die zwei Darmschlingen vollständig abgeschnürt hat. Diese zweite Spange wiederum besteht aus zwei getrennten Teilen, die senkrecht aufeinander verlaufen.

Zwerchfellstand beiderseits vierte Rippe. An der unteren Fläche des rechten Leberlappens zieht eine saitenartige Spange in einer Länge von 22 cm nach abwärts gegen das aufgedrehte, grosse Netz. Von der scharfen Kante des rechten Leberlappens zieht eine weitere, ziemlich breite Spange nach abwärts, dieselbe setzt sich fort in den einen der oben erwähnten Schnürringe, die, wie beschrieben, die Dünndarmschlingen abklemmen.

Diese Spange setzt sich direkt in den erwähnten Schnürring fort, umgreift die abgeschnürten Darmteile mehrmals, um schliesslich am Dünndarm zu inserieren. Die Insertionsstelle entspricht dem unteren Ileum, ungefähr 20 cm oberhalb der Klappe.

Die mesenterialen Lymphdrüsen sind an dieser Stelle stark geschwellt. In den abgeklemmten Darmschlingen ist die Wand intensiv gerötet, sehr brüchig, Mukosa dunkelrot und von zahlreichen Blutaustritten durchsetzt. Im Darminhalt eine Anzahl Kirschkerne.

Lungen frei, Pleurahöhle leer, beide Lungen ziemlich voluminös, mit glatter Pleura; Gewebe weich, blutreich, wenig durchfeuchtet, überall lufthaltig, ohne irgend welche Einlagerungen. Bronchialschleimhaut blass.

Herzbeutel liegt thalergross vor, in ihm kleine Mengen klaren Serums, Herz von entsprechender Grösse Epicard glatt, beide Ventrikel walnussgross, mit zäher Muskulatur. Endocard durchsichtig, glatt, Klappen schlussfähig, ohne Auflagerungen, frei beweglich.

Milz nicht geschwellt, Kapsel gespannt, Gerüst gut erkennbar, Follikel heben sich von der Pulpa gut ab.

Leber weich, mit glatter Schnittfläche. Zeichnung der Acini nicht erkennbar. Einige grosse Gallengänge sind leicht dilatiert und, ebenso wie die Gallenblase, mit reichlich grüner Galle gefüllt.

Beide Nieren ohne Fettkapsel, mit leicht abziehbarer Fibrosa. Oberfläche glatt, auf der Schnittfläche Zeichnung von Mark und Rinde gut erkennbar. Rinde blutreich, ohne abnorme Einlagerungen.

Nach dieser Beobachtung handelt es sich hier um einen Fall von Ileus, der die Folge von Strangulation zweier Dünndarmschlingen durch ein Pseudoligament war. Man könnte meinen, dieses Pseudoligament sei doch wohl ein Meckel'sches

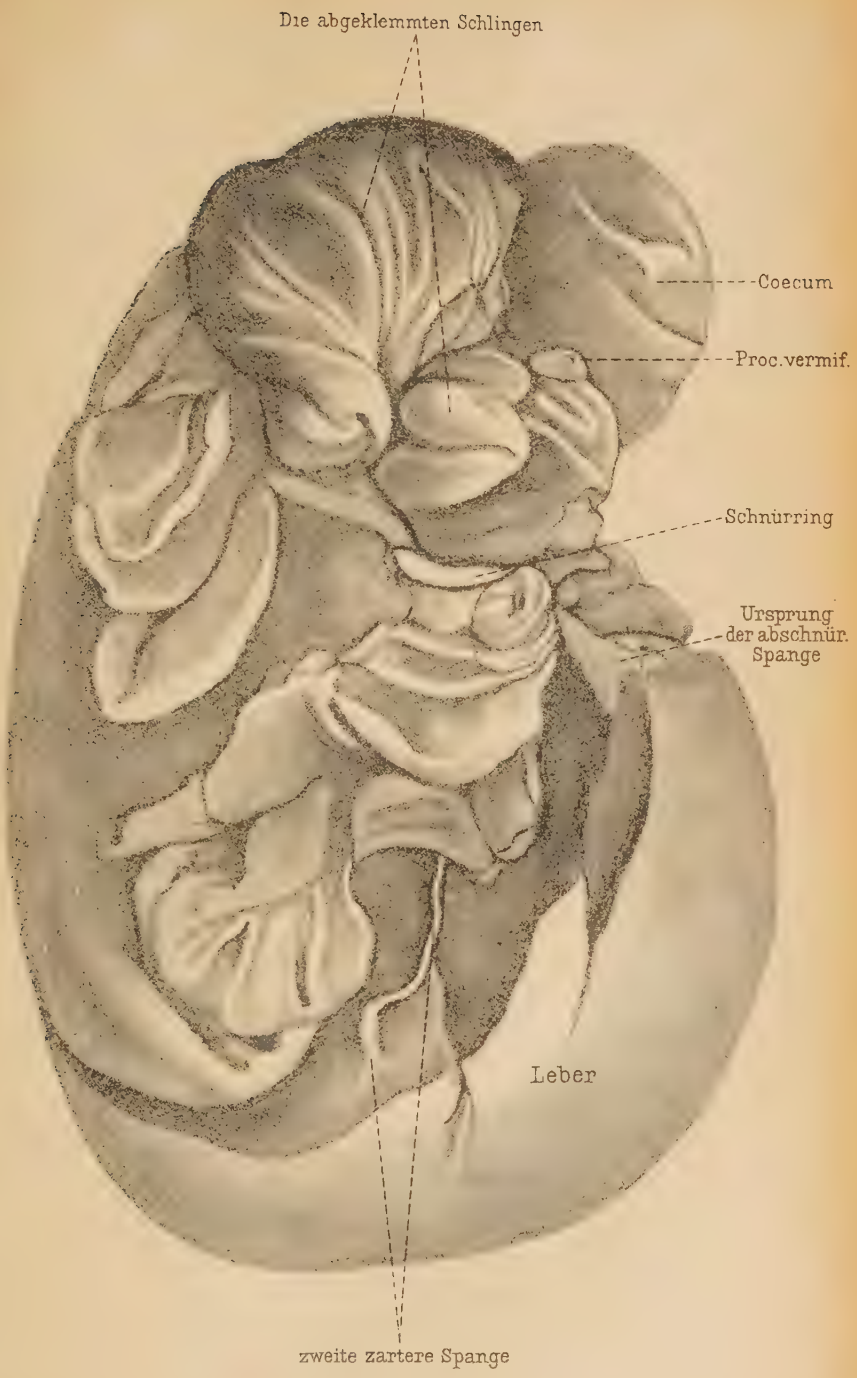
Die abgeklemmten Schlingen
Coecum
Proc. vermif.
Schnürring
Ursprung der abschnür. Spange
Leber
zweite zartere Spange

Divertikel, das ursprünglich im Bauchraum frei beweglich war und sich ja auch einmal an der Leber hätte festsetzen können. Ja, es würde der Ansatzpunkt sogar dem Ursprungsort eines persistierenden Ductus omphalomesentericus ungefähr entsprechen, aber die ganze Anordnung und Beschaffenheit des Bandes spricht dagegen. Der breite, zarte Ursprung von der Leberkapsel, die verdickten Ränder an dieser Stelle und der schmächtige Ansatz an der Darmserosa lassen deutlich ohne weiteres die bindegewebige Struktur erkennen, während Divertikel aus dem Darm entspringen und im Anfangteil einen entsprechenden Bau aufweisen.

Weiterhin spricht für eine chronische Entzündung am allermeisten die zweite saitenartige Spange, die circa 10 cm vom ersten Strang entfernt abgeht und sich dann gabelförmig teilt, um sich am Mesocolon und am Netz anzuheften. Diese Spange ist zweifelsohne das Produkt einer Entzündung, denn nach der ganzen Anordnung ist es ausgeschlossen, dass es sich hier um einen der sehr seltenen Fälle dreht, in denen eine Teilung des Divertikels stattgefunden hat. Dazu sind vor allem die beiden Ansatzstellen zu weit von einander entfernt, als dass die Spangen in irgend einer Beziehung zu einander stehen könnten.

Die anamnestisch erwiesenen Schmerzen werden wohl durch Zerrung an den Verklebungen und dadurch erfolgte Alteration des Peritoneums erklärt sein, vielleicht auch durch Paroxysmen im Verlaufe der Entzündung. Es ist ja nicht nachzuweisen, dass diese noch bis in die letzte Lebenszeit des Knaben bestanden hat. Aber die chronischen Peritonitiden sind von äusserst langsamen Verlauf und spricht auch die zweite Spange für deren Fortdauer.

Auf welcher Grundlage die Bauchfellentzündung basierte, ist nicht zu sagen, jedenfalls nicht auf tuberkulöser; denn die Lungen und sonstigen Organe waren vollkommen frei

von derartigen Stigmen und ist die primäre Bauchfelltuberkulose eine sehr seltene, auf das ganze Peritoneum ausgedehnte Erkrankung, während es sich im vorliegenden Falle offenbar um streng lokalisierte Prozesse handelt. Wie diese entzündlichen Beziehungen zwischen der Leberkapsel und dem Peritonealüberzug des Darmrohrs hervorgerufen wurden, kann nicht angegeben werden; vielleicht sind mechanische Reizerscheinungen infolge der Polyphagie des Kindes der Anstoss hiezu gewesen. (Was übrigens die Sucht, alles zu verschlingen, betrifft, ist zu bemerken, dass bei dem wohlgenährten Kinde an Entbehrungen nicht zu denken ist. Ebenso wenig konnte eine idiotische Veranlagung gefunden werden. Vielleicht war es eine rein reflektorisch ausgelöste Reizerscheinung, die ihrerseits durch die Entzündung verursacht worden war.)

Die Symptome deuteten von vornherein auf eine schwere Affektion des Abdomens hin; die schwere Benommenheit, der meteoristisch aufgetriebene Leib und die starke Druckempfindlichkeit berechtigten wohl zur Annahme einer Peritonitis, während mit der Wahrscheinlichkeitsdiagnose der Invagination die Ursache zur Bauchfellentzündung gegeben sein sollte. Auch liess ja die Anamnese eine chronische Störung vermuten und bekräftigte diese Anschauung. Die Obstipation war während der kurzen Krankheitsdauer unzweifelhaft vorhanden; wann Patient zum letztenmal Stuhlgang hatte, liess sich nicht eruieren.

Erbrechen trat erst in den letzten Augenblicken auf, und zwar hatte es gleich fäkulenten Charakter, was allerdings zu spät die Vermutung zuliess, es könne sich um einen Verschluss im Dünndarm handeln, aber in dem ganzen Krankheitsbild findet sich kein ausschlaggebender Anhaltspunkt dafür, dass hier ein Strangulationsileus vorliegen musste.

Als Todesursache ist wohl der schwere Shok zu erachten, dem der kindliche Organismus allzu rasch erlag, da

ja die frische Peritonitis zu wenig ausgebreitet und vorgeschritten war, dass sie hätte den Ausschlag geben können.

Fragen wir uns, wie der Verschluss durch Strangulation hat zu stande kommen können, so dürfen wir nicht glauben, dass diese Abschnürung urplötzlich vollständig erfolgte. Es kommen diese Abklemmungen von Darmschlingen durchaus nicht so leicht zu stande, wie man meinen könnte, sondern die strangulierte Darmpartie besitzt schon im voraus gewisse Eigentümlichkeiten, wodurch das Zustandekommen der Verschliessung ermöglicht wird. Wir finden nämlich — hervorgerufen durch chronische Mesenterialperitonitis — die eingeklemmte Darmschlinge durch eine oft sehr innige Annäherung ihrer Fusspunkte „aufgestellt", so dass sie sich von den nachbarlichen Darmschlingen absetzt und gleichsam gestielt aus dem Mesenterium hervortritt. Wirft sich nun diese Schlinge über das entspannte Ligament, schlingt sich darunter durch und kehrt mit dem Scheitel nach aufwärts gegen ihren Fusspunkt zurück, so wird das anfangs geradlinig verlaufende Ligament zur einklemmenden Spirale umgewandelt. Der abgeschnürte Darmteil hat durch reflektorisch ausgelöste, vermehrte Peristaltik die Tendenz, sich zu befreien, und vermehrt dadurch nur die Einklemmung. Durch die Fortpflanzung des Reizes werden die umgebenden Darmschlingen alteriert, geraten in vermehrte Bewegung und verstärken so die Einklemmung noch durch Zug. In unserem Falle wiederholte sich jedenfalls aus vorerwähnter Veranlassung der Durchschlingungsprozess zum zweiten Male und führte so die Abklemmung der zweiten, kleineren Schlinge herbei. Jedenfalls war für den Mechanismus des Verschlusses die grosse Menge von Kirschkernen nicht ohne Bedeutung, die sich innerhalb der abgeklemmten Schlinge und oberhalb derselben vorgefunden haben und ihr Teil zur Verlegung der Darmpassage beigetragen haben mögen. Derart ist wohl die Abklemmung

zu erklären, die in äusserst intensiver Weise wirkte und, verbunden mit ausgiebigen Cirkulationsstörungen und einer schweren Schädigung des Allgemeinzustandes, zu dem überraschend schnellen Ende des kräftig entwickelten Kindes führte.

Es gelang dem Verfasser, einen ähnlichen Fall von chronischer Peritonitis im Kindesalter und hierdurch veranlassten Ileus verzeichnet zu finden und sei derselbe kurz erwähnt. Es handelt sich um ein achtjähriges Mädchen, das nach Angabe der Mutter schon seit ungefähr einem Jahre an Verdauungsstörung, häufigen Leibschmerzen nach dem Essen und öfteren Diarrhöen gelitten haben, jedoch im allgemeinen munter gewesen sein soll. Acht Tage, bevor es in ärztliche (Dr. Höpfl) Behandlung kam, bestanden heftige Leibschmerzen, seit vier Tagen vollständige Stuhlverstopfung und andauerndes Erbrechen nach jeder Nahrungsaufnahme.

Status praesens: Aussehen blass, Ernährungszustand schlecht. Herzthätigkeit regelmässig, kräftig, Puls 80, kein Fieber. Leib weich, etwas aufgetrieben. In der oberen Bauchgegend vom rechten Hypochondrium oberhalb des Nabels bis nach links von der Mittellinie sich erstreckend, deutlich sichtbare peristaltische Bewegungen einer geblähten Darmschlinge. In der Ileocoecalgegend ein weicher, von oben nach unten verlaufender Tumor in der Tiefe fühlbar. Vom Mastdarm aus, in dem sich etwas Kot befindet, nichts Abnormes zu fühlen.

Therapie: Einläufe, Opium.

In den nächsten vier Tagen wird der Leib grösser und härter, Leibschmerzen und Erbrechen dauern fort. Am vierten Tage kollabiert Patientin. Puls lässt nach, 120. Die peristaltischen Bewegungen in der Darmschlinge sind noch immer sichtbar. Abgang von Fäces oder Flatus nicht erfolgt.

Die Ärzte schreiten zur Vornahme der Operation: Schnitt links vom Nabel bis zur Symphyse. Kein Netz sichtbar. Hinter der Wunde stark geblähte und gerötete Dünndarmschlingen, mit der Bauchwand leicht verklebt. Nach deren Abtrennung Palpation der Bauchhöhle; hiebei ist in der Pankreasgegend auf der Wirbelsäule eine verdickte, resistente Darmpartie zu fühlen. Der vorquellende Darm wird herausgelegt und in mit 1% Kochsalzlösung ausgekochte Handtücher eingeschlagen. Die genannte resistente Darmpartie folgt etwas schwer und erweist sich als Verwachsungsstelle zweier im Umfange eines Thalers verlöteter Dünndarmschlingen. Bis zu dieser Stelle ist der Darm gebläht, weiterhin zusammengefaltet und leer. Die noch fibrinöse Adhäsion wird vorsichtig gelöst, hiebei zeigt sich die Serosa an beiden Verwachsungsflächen mangelnd. An der einen leeren Schlinge auf der entblössten, geschwürigen Defekt zeigenden Muscularis eitriger Belag. Ein solcher ist an der anderen nicht sichtbar, auch ist dort kein Substanzverlust der Muscularis zu bemerken. Nach antiseptischer Reinigung der wunden Flächen wird über jede derselben die angrenzende Darmserosa in Längsrichtung zusammengenäht. Bei weiterer Untersuchung der Bauchhöhle zeigen sich auch in der Blinddarmgegend zwei nicht geblähte Darmschlingen mit einander verwachsen. Ihre Trennung ist wegen zu fester Adhäsion nur teilweise möglich; zwischen die von einander abgelösten Flächen wird ein Jodoformgazestreifen eingelegt, dessen Fortsetzung zum unteren Wundwinkel heraushängt.

Der Versuch, den herausgelegten, geblähten Darm zu reponieren, misslingt, trotz Erweiterung der Bauchwunde nach oben. Erst nachdem der Darm punktiert ist und Gas entleert hat, vermag er in die Bauchhöhle zurückgebracht zu werden. Schon bei Beginn der Operation war das Kind in hohem Grade kollabiert, so dass die mit Chloroform begon-

nene Narkose mit Äther fortgesetzt wurde. Bei Reposition des Darmes tritt neuerdings Kollaps ein, so dass die Narkose ausgesetzt und Äther injiziert wurde. Hierauf trat einigermassen Erholung ein. Im weiteren Verlaufe ist die Heilung günstig, nach einigen Wochen ist die Bauchwunde geschlossen bis auf den unteren Teil, welcher den Jodoformgazestreifen einschliesst. Dieser wird allmählich entfernt. Der Rest der Wunde schliesst sich rasch, das Kind erscheint gesund und gut aussehend.

Im eben geschilderten Falle war eine chronische, nicht tuberkulöse Peritonitis, deren Ätiologie unbekannt bleibt, die Ursache des Darmverschlusses, und zwar handelte es sich hier im Gegensatz zu unserem Falle wohl um eine Parese des Dünndarms, die zuerst die Obstipation und schliesslich die Obstruktion verursacht hat. Es sind drei verschiedene lokalisierte Entzündungsprozesse vorhanden gewesen, die in verschiedenen Stadien standen. Zur Bildung von direkten Strängen war es noch nicht gekommen, wohl aber zu derben, nicht abzulösenden Adhäsionen, die wohl auch die Darmpassage erschwert und den Verschluss unterstützt haben mögen. Es bleibt dahingestellt, ob nicht nach einiger Zeit abermals Ileus bei dem Kinde auftreten wird, der das erste Mal einen mehr subakuten Verlauf gezeigt hat.

Einen weiteren Fall teilt Rehn mit:

Ein elfjähriger Knabe hatte 1890 eine schwere Peritonitis purulenta durchgemacht und kam, wie durch ein Wunder, mit dem Leben davon. Am 26. Januar 1891 erkrankte er mit heftigen Leibschmerzen und völliger Verstopfung. Der Leib war aufgetrieben, es bestand gesteigerte Peristaltik, keine umschriebene Dämpfung. Nabelgegend und linkes Hypogastrium sind druckempfindlich. In der Narkose glaubt man bei tiefem Eindruck eine resistente Darmpartie zu fühlen, welche sich von der linken Darmbeinschaufel nach dem Nabel zu er-

streckt. Vom Mastdarm aus ist links oben eine prall gespannte Geschwulst fühlbar. Bruchpforten frei.

Diagnose: Darmverschluss durch ein peritoneales Band mit Sitz im linken Hypogastrium.

Bei Eröffnung des Leibes finden sich zwei strangförmige Adhäsionen, welche vom Mesenterium einer Dünndarmschlinge nach der linken Darmbeinschaufel hinziehen. Eine dritte, dünne Adhäsion hatte sich, von der seitlichen Bauchwand links entspringend und am Mesenterium endigend, über eine halb um ihre Mesenterialachse gedrehte Dünndarmschlinge gelegt und die Torsion fixiert. Das Hindernis wurde mit Leichtigkeit gehoben. Da nunmehr Patient kollabierte, wurde die Operation rasch beendigt. Nach vier Tagen kommt er zum Exitus, ohne dass er Stuhl gehabt hätte.

Die Sektion zeigte Spuren von Peritonitis. In der Blinddarmgegend überbrückt ein derber Strang einen Teil der Becken-Apertur. Unter demselben lag eine tiefe Ileumsschlinge eingeklemmt, mit fibrinöser Auflagerung bedeckt, blaurot verfärbt, und mit seichten Schnürfurchen versehen. Oberhalb derselben ist der Darm sehr stark aufgetrieben und mit Kot gefüllt. Die ehemals torquierte Schlinge, dem mittleren Ileum angehörend, befindet sich in richtiger Lage.

Es handelte sich demnach um eine jener seltenen und verhängnisvollen Fälle, in denen zwei Hindernisse am Darm bestehen. Durch den Kollaps wurde die Absuchung der Bauchhöhle verhindert. Durch die Abklemmung, die ja nicht gelöst wurde, blieben die Ileussymptome bestehen und das Kind erlag den Folgen der im Vorjahre so überraschend günstig abgelaufenen Bauchfellentzündung, ein untrüglicher Beweis, dass auch im Kindesalter Peritonitiden chronischen Charakters vorkommen, ohne dass sie tuberkulös wären.

Auch tuberkulöse Peritonitis vermag Darmverschluss herbeizuführen, jedoch ist diese Komplikation aus dem Grunde

sehr selten, weil die Kranken meist schon, bevor derartige Vorgänge eintreten, zum Exitus kommen und durch die allgemeine Ausbreitung der Erkrankung die Därme gleichmässig befallen und in ihrer Beweglichkeit gehindert werden.

Als weitere Ursache zu Darmverschluss bei Kindern sind die ungemein raren Fälle von Darmgeschwülsten zu erwähnen. Diese stellen entweder krebsartige Tumoren oder aber Darmcysten dar. Auf erstere braucht nicht näher eingegangen zu werden, da es sich um die gleichen Vorgänge wie bei Erwachsenen handelt. Letztere, von Roth als Enterocystome bezeichnet, sind stets congenital, und zwar auf ursprünglich regelwidrige Entwicklung des Darmrohrs zurückzuführen; meist sind sie reine Retentionscysten, entstanden aus dem Meckelschen Divertikel, und bewirken die Verschliessung durch ihre Grösse, durch Drehung oder aber durch Kompression. Auch Volvulus, d. h. Drehung des Darmes um die Mesenterial- oder seine eigene Achse, wie auch Knotenbildung zwischen zwei Darmschlingen, kommt in sehr geringen Fällen im Kindesalter vor. So beobachtete Treves nur einen Fall unter 20 Jahren, Körte beschreibt eine Achsendrehung bei einem Kinde, welche durch ein abnorm langes Mesenterium des Dünndarms, das sonst nirgends verwachsen war, hervorgerufen wurde. Jedoch ist zu bemerken, dass für die vielen Volvulusfälle der Flexura sigmoidea im reiferen Alter die Disposition hiezu meist schon im Kindesalter gelegt ist, und zwar in einem allzu langen Mesenterium dieser Teile oder nach Samsons Erklärung in der Anordnung des Darms und dem Anheftungswinkel des Mesosigmoideums.

Wie bereits erwähnt, sehen wir am häufigsten den Darmverschluss im Kindesalter hervorgerufen durch die oben eingehend geschilderte Invagination, die im Gegensatz zu allen anderen Ileusursachen in überwiegender Anzahl im Kindesalter auftritt, und gelten hievon alle jene angeführten

Sätze auch für das Kind. Es sei hier noch nachgetragen, dass bei Leichtenstern von 214 Fällen 131 auf das erste Lebensjahr, die übrigen 83 bis zum zehnten Lebensjahre treffen, nach Pilz, der 162 Fälle beschreibt, 94 aufs erste Jahr und 68 auf die 10 ersten Jahre, und nach Widenhofer von 38 27 auf das erste Lebensjahr kommen. Im Verhältnis zum Vorkommen bei Erwachsenen tritt die Hälfte aller Invaginationen vom 1.—10. Lebensjahre auf; ein Viertel aller Intussusceptionen befällt Kinder im ersten Lebensjahr jenseits der ersten drei Monate.

Auch reiner Obturationsileus kommt bei Kindern vor, und zwar sowohl durch eingedickten Kot, wie auch durch Fremdkörper und Darmparasiten, speziell der Ascariden, und dürfte die Anschauung Leichtensterns, der die Möglichkeit, dass Wurmknäuel durch totale Obstruction des Darmes tödlichen Ileus veranlassen, in Abrede stellt, nicht so ganz gerechtfertigt sein.

Es gelang dem Verfasser, drei derartige Fälle in der Literatur verzeichnet zu finden, die hier in Kürze angeführt sein mögen.

1. (Dr. Rocheblave.) Ein neunjähriges Mädchen erkrankte plötzlich an Darmverschluss mit allen seinen Symptomen. Laxantien wurden ohne Erfolg verabreicht. Am vierten Tage Laparotomie unter den denkbar ungünstigsten Verhältnissen. Im Colon transversum findet sich ein Tumor aus Fäkalmassen, und an einer Stelle ist der Darm vollständig durch einen Knäuel aus Spulwürmern verschlossen. Durch Massage wird diese Masse möglichst rektalwärts gebracht, Bauchwunde geschlossen. Nach wenigen Stunden hat sich Patientin erholt, nach drei Tagen gehen auf Kalomel und Santonin drei Spulwürmer ab. Patientin genas rasch.

Die beiden anderen Fälle wurden durch die Sektion klargelegt. Bei den Kindern traten schwere Kollapserschei-

nungen auf, die in kurzer Zeit zum Tode führten; bei dem einen Kinde, einem vier Jahre alten Knaben, fand sich ein Knäuel von ungefähr 40—50 verschlungene Spulwürmern, die, nachdem das Kind zwei Tage vor dem Tode Wurmpulver genommen hatte, erkrankt und in der Nähe des Coecums eingekeilt waren. Bei dem anderen Knaben von 6½ Jahren, der angeblich eine giftige Lösung getrunken hatte, ohne dass jedoch etwas nachzuweisen war, hatte eine vollständige Verstopfung im unteren Teile des Dünndarms durch drei grosse Exemplare von Ascariden (35, 30, 15 cm lang) statt. Sonst fand sich absolut keine pathologische Erscheinung in den Organen. Diese Obstruktionen wurden jedenfalls noch durch paretische Zustände des Darms unterstützt.

Auch durch Kirschkerne, Pflaumenkerne, einen zusammengeballten Haufen von Apfelsinenstücken, ja, sogar durch einen Haarball wurde bei Kindern Ileus verursacht, in letzterem Falle dadurch, dass das zehnjährige Mädchen die Gewohnheit hatte, an seinem Zopfe zu kauen, der sie dann trotz Operation zum Opfer fiel. Hierher gehört auch der Fall von Darmverschluss bei einem drei Tage alten Kinde infolge eines Kottumors, der sich bei dem an typischem Ileus zu Grunde gegangenen Kinde im Colon descendens und in der Flexur vorfand.

Zum Schlusse sei noch kurz auf die Therapie bei Darmverschluss eingegangen, die trotz aller Forschung noch nicht zu einem endgültigen Abschluss gekommen ist. Bei feststehender Diagnose, sobald alle Möglichkeiten in Erwägung gezogen sind, muss man eben von Fall zu Fall urteilen. Jedoch sind einige Gesichtspunkte festgesetzt, die im folgenden angedeutet sein mögen. Als Grundprinzip ist zu merken, dass bei Ileus Laxantien und Purgantien sorgfältig zu vermeiden sind. Es ist der Darm ruhig zu stellen und zwar durch Opium oder Morphium; man hat diesem zwar den Vorwurf gemacht, dass es das Krankheitsbild, d. h. die

schweren Symptome, verschleiere, aber gleichviel, es hat eine grosse, günstige Wirkung, und je akuter die Erscheinungen der Darmimpermeabilität auftreten, je intensiver die Koliken und je schwerer sich der Symptomenkomplex von Anfang an gestaltet, um so eher und dringender ist das Opium indiziert. Das Atropin, das in letzter Zeit so sehr als Spezifikum gerühmt worden ist, dürfte sich vielleicht in der Kinderpraxis deshalb leichter einbürgern, weil seine toxische Wirkung nicht so prägnant und manchmal verderblich hervortritt, wie die des Opiums, aber es bietet keineswegs ein sicheres Heilmittel unter allen Umständen, so wenig wie das Opium, und die Fälle, in denen es so günstig gewirkt hat, waren wohl dynamischer Natur oder es handelte sich lediglich um schwere Koprostasen, bei denen auch das Opium seine Wirkung nicht versagt hätte; es ist doch nicht einzusehen, wie ein mechanischer Ileus durch Atropin gelöst werden soll. Unter dem Einfluss des Mittels werden doch die Schlingen nicht gelockert oder die Stränge alteriert, dass die eingeklemmten Darmteile frei werden. Im Gegenteil, es dürfte bei unvorsichtigem Gebrauch des Atropins die vorzeitige Lähmung der Därme die Tendenz, eine Spontanlösung herbeizuführen, von vornherein unmöglich machen.

Der Darm ist durch Wassereingiessungen auszuräumen und zu reinigen, und sind speziell die Magenspülungen von vorzüglicher Wirkung auf das Allgemeinbefinden der Kranken, da hiedurch die Spannung des Darms oberhalb der Occlusion indirekt vermindert und auch die deletäre Resorption der Darmgase hintangehalten wird, weil diese eher nach oben entweichen können. Es ist ganz erstaunlich, wie schnell oft der Magen- und Darminhalt kotige Beschaffenheit annimmt. Durch die Entlastung und Entspannung des verschlossenen Darmes und die reflektorisch ausgelösten Darmbewegungen vermag sogar die Lösung einer frischen Invagination, die Be-

freiung eines eingeklemmten Darmteiles oder die Rückkehr einer um ihre Achse gedrehten Darmschlinge bewirkt werden. Allerdings sind dies nur ganz günstige, sehr seltene Fälle.

Die Punktion der geblähten Darmschlinge mittels einer Hohlnadel ist als ein bedenklicher Eingriff zu erachten, da durch die Punktionsöffnung in die Bauchhöhle Kot oder Luft austreten und hiedurch Peritonitis hervorgerufen werden kann. Massage, Elektrisation und die früher vielfach in Anwendung gebrachte Eingiessung von metallischem Quecksilber erscheinen von vornherein aussichtslos.

Besondere Diätvorschriften sind nur in seltenen Fällen bei akutem schweren Ileus zu geben, da die Kranken meist gar kein Verlangen nach Nahrungsaufnahme haben. Gegen den stets überaus quälenden Durst ist oftmaliges Ausspülen des Mundes und Schnullen von Eispillen anzuwenden.

Immer aber ist an die Operation zu denken als einzig wirksame Hilfe, welche der Ursache des schweren Leidens direkt zu Leibe rücken kann. Die Festsetzung des Zeitpunktes der Operation richtet sich nach dem betreffenden Falle. Bei weniger stürmischen Erscheinungen kann ein abwartendes Verhalten eingeschlagen werden, aber es sind in jeder nur denkbaren Hinsicht die Kräfte des Patienten zu schonen. Andernteils bietet die Schwere des Kollapses durchaus keine Kontraindikation zur Operation, da gar oft das Hindernis rasch beseitigt und hiedurch der Kranke gerettet werden kann.

Die Art der Operation wird ausnahmslos durch den betreffenden Kasus diktiert: entweder Enteroanastomose oder Anus praeternaturalis, Resektion oder einfache Beseitigung des Hindernisses, je nachdem der Darm und das Peritoneum alteriert ist. Die Erfolge der Operationen sind noch sehr zweifelhaft — nach einigen Forschern 60—75 % Mortalität —;

dies beruht darauf, dass in vielen Fällen allzu lange mit der Operation gewartet wird und dadurch die Kräfte des Kranken schwinden, so dass er oft schon während oder kurz nach der Operation zum Exitus kommt. Dies ist meist bei Kindern der Fall.

Auch bei der Intussusception ist die Therapie, sobald die Diagnose sicher steht, unter allen Umständen die Operation. Zwar erwähnt Braun das Faktum, dass bis 1886 noch kein Kind unter einem halben Jahre durch die Operation gerettet wurde, und meint weiterhin, dass dieselbe in diesem Alter, in dem doch gerade die Invagination am häufigsten ist, bei nicht ganz leichter Lösung derselben ein so schwerer Eingriff sei, dass kaum eine Heilung erzielt werde. Aber es sind bis heute manche erfolgreiche Operationen auch bei kleinen Kindern gemacht worden. Er empfiehlt Laparotomie mit folgender Desinvagination oder aber Enterotomie. Von 18 gelungenen Desinvaginationen bei Kindern erzielte er viermal Heilung, vierzehnmal Exitus. Die anderen 29 Fälle, bei denen die Desinvagination misslang oder Enterotomie gemacht wurde, kamen sämtlich zum Exitus.

Rydygier erzielte bei Operation von 29 Invaginationen, hievon acht chronischer, mit der Dauer von vier Wochen bis zu einem halben Jahr, im Kindesalter neun Heilungen, und zwar bei fünf chronischen Invaginationen. Er wendete entweder Desinvagination oder Resektion an und rät vor allem von der Enteroanastomose ab.

Aus all' diesem ist zu ersehen, dass die Invagination, wie der Darmverschluss überhaupt, auch beim Kinde eine sehr schwere und prognostisch ungünstige, immerhin aber seltene Darmerkrankung ist. Doch ist durch die stetige Vervollkommnung der Operationstechnik zu hoffen, dass die Mortalität nicht nur bei Erwachsenen, sondern auch bei Kindern bedeutend vermindert werden wird, besonders, wenn erst die

chirurgische Behandlung des Darmverschlusses vollkommen in ihre Rechte tritt und die Kranken nicht mehr, wie so häufig, in den letzten Zügen den schweren Eingriff erdulden müssen. Dass Statistiken über solche Fälle wenig reellen Wert haben, ist klar einzusehen und dürfte deshalb ein günstigerer Ausgang bei derartigen Affektionen zu erwarten sein.

Zum Schlusse erfüllt noch der Verfasser die angenehme Pflicht, Herrn Professor Dr. C. Seitz für die gütige Überlassung der Arbeit verbindlichst zu danken.

Lebenslauf.

Ludwig Ferdinand Hügel, Sohn des Kunsthistorikers und Zeichenlehrers a. D., Dr. phil. Josef Hügel und dessen Gemahlin Mina, geb. Spiehler aus Laumersheim (Rheinpfalz), wurde am 26. April 1876 zu Würzburg geboren. 1883—1887 besuchte er dort die Seminarschule, siedelte dann mit seinen Eltern nach München über, wo er ins Kgl. Maximiliansgymnasium eintrat. Dieses absolvierte er am 14. Juli 1896, worauf er dann, dem Beispiel seines 1888 verstorbenen Bruders folgend, sich dem Studium der Medizin an der Kgl. Ludwigs-Maximilians-Universität zuwandte. Im Juli 1898 unterzog er sich der ärztlichen Vorprüfung, war dann während seiner klinischen Semester als Coassistent auf der III. medizinischen und der psychiatrischen Abteilung des Allgemeinen Krankenhauses links d. I., an der pädiatrischen und chirurgischen Universitäts-Poliklinik, am pathologischen und medizinisch-klinischen Institut der Universität thätig. Am 11. März 1901 begann er die ärztliche Approbationsprüfung, die er am 13. Juni 1901 beendete. Seit 20. Juni 1901 ist er als Volontär- bezw. Assistenzarzt auf der psychiatrischen Abteilung des Allgemeinen Krankenhauses links d. I. angestellt.